Parestesias faríngeas

JM Klossek
PJ Fourcroy

Resumen. – El síndrome de parestesia faríngea es aún difícil de definir.
No obstante, bajo el término de parestesias (o disestesias faríngeas) se agrupan, generalmente todas las sensaciones faríngeas poco frecuentes percibidas por un paciente, sin explicación orgánica objetiva.
A menudo, se asocian a un estado de ansiedad y, con frecuencia, son motivo de consulta [2, 8, 12, 14, 19, 24, 32].

© 2000, Editions Scientifiques et Médicales Elsevier SAS, París. Todos los derechos reservados.

Reseña anatómica [3, 17, 21]

CONFIGURACIÓN

La faringe es un conducto musculomembranoso que ocupa la parte posterior del compartimento visceral del cuello, desde la cara exocraneal de la base del cráneo (apófisis basilar del occipital) hasta la boca del esófago. Participa en la respiración, deglución y fonación: verdadera encrucijada aerodigestiva, se apoya por detrás sobre la zona prevertebral. Está ampliamente abierta por delante comunicando, por una parte, la cavidad bucal con el esófago y, por la otra, las fosas nasales con la laringe. Está subdividida en tres partes:

— Faringe nasal o rinofaringe *(fig. 1)*.

Es la parte superior de la faringe, exclusivamente aérea, que interviene en la ventilación del oído medio.

— Faringe bucal u orofaringe *(fig. 2)*.

Está limitada hacia arriba por el velo del paladar, por abajo por un plano horizontal formado por el cuerpo del hueso hioides y, por delante, por la apertura posterior de la cavidad bucal o istmo de las fauces.

— Laringofaringe o hipofaringe *(fig. 3)*.

Esta región se relaciona medialmente por delante con la laringe: epiglotis, orificio superior de la laringe, protuberancias formadas por los cartílagos aritenoides y cricoides.

ESTRUCTURA

La pared faríngea está formada por cuatro capas que son, desde la cavidad faríngea a la superficie externa de la faringe:

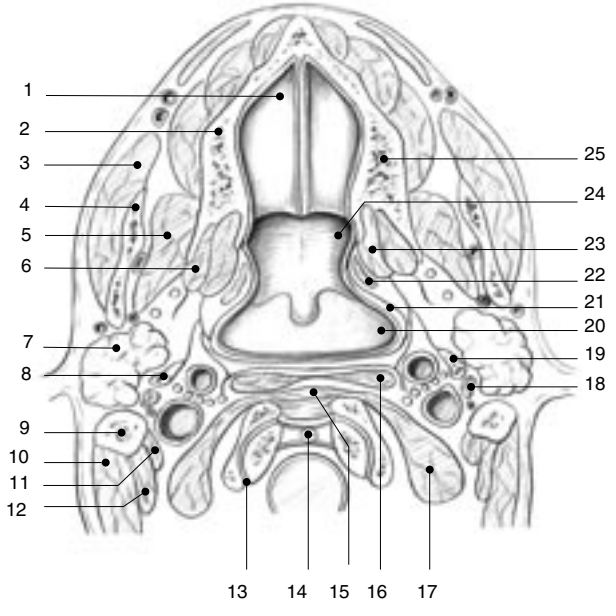

1 *Corte horizontal del cuello que pasa por la articulación atloidoccipital (parte inferior) (según Bouchet A., Cuilleret J. Anatomía. El cuello Simep [2ª ed], 1978).*
1. Techo de las fosas nasales; 2. Maxilar superior; 3. Músculo masetero; 4. Rama ascendente de la mandíbula; 5. Músculo pterigoideo lateral; 6. Músculo pterigoideo medio; 7. Parótida; 8. Apófisis estiloides; 9. Apófisis mastoides; 10. Músculo esternocleidomastoideo; 11. Músculo longissimus de la cabeza (complexus menor); 12. Músculo esplenio del cuello; 13. Articulación atloidoccipital; 14. Apófisis odontoide del axis (ext. sup.); 15. Ligamento longitudinal anterior; 16. Músculo largo del cuello; 17. Músculo derecho lateral y derecho ventral de la cabeza; 18. Músculo digástrico; 19. Músculo estilofaríngeo; 20. Receso faríngeo; 21. Músculo constrictor superior; 22. Músculo elevador del velo (periestafilino interno); 23 Músculo tensor del velo (periestafilino externo); 24. Ostium faríngeo del conducto auditivo; 25. Apófisis pterigoidea.

Jean-Michel Klossek : *Professeur des Universités.*
Pierre-Jean Fourcroy : *Interne des Hôpitaux.*
Service d'ORL et chirurgie cervicofaciale, hôpital Jean-Bernard, 355, avenue Jacques Cœur, BP 577, 86021 Poitiers cedex.

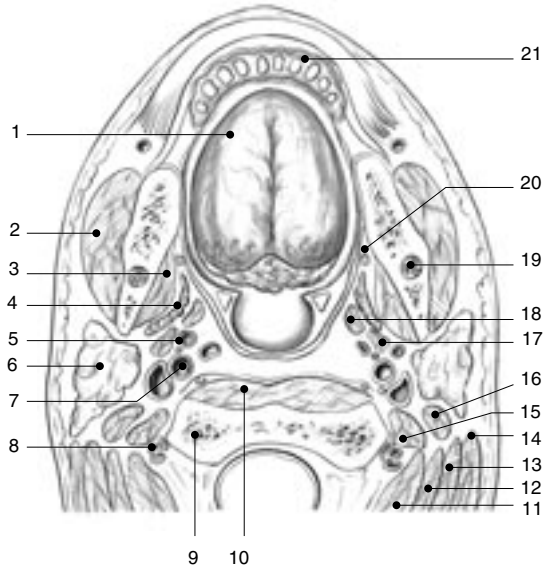

2 *Corte horizontal del cuello que pasa por el axis (parte inferior) (según Boucher A, Cuilleret J. Anatomía. El cuello. Simep [2ª ed]. 1978).*
1. Lengua; 2. Masetero; 3. Músculo pterigoideo medio; 4. Glándula submandibular; 5. Carótida externa; 6. Parótida; 7. Carótida interna; 8. Arteria vertebral; 9. Cuerpo del axis; 10. Músculo largo del cuello; 11. Músculo oblicuo inferior de la cabeza (oblicuo mayor); 12. Músculo semiespinoso de la cabeza (complexus mayor); 13. Músculo esplenio de la cabeza; 14. Músculo esternocleidomastoideo; 15. Músculo longissimus del cuello (transversal); 16. Vientre posterior del digástrico; 17 Músculo estilohioideo; 18. Músculo estilofaríngeo; 19. Canal dental interior; 20. Nervio lingual; 21. Mandíbula.

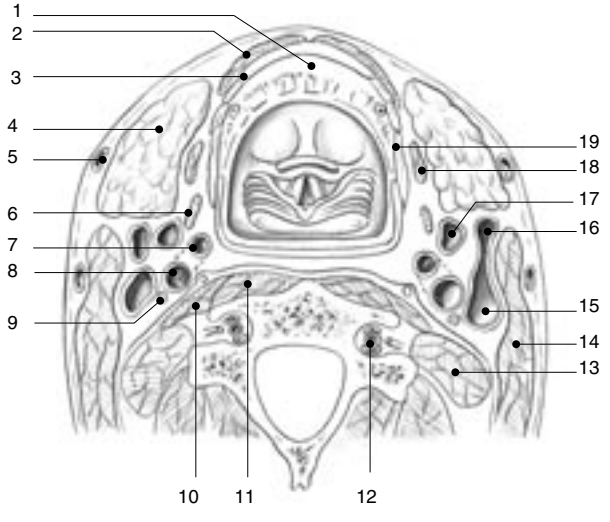

3 *Corte horizontal del cuello que pasa por C4 (parte inferior) (según Bouchet A, Cuilleret J. Anatomía. El cuello. Simep [2.ª ed], 1978).*
1. Cuerpo del hueso hioides; 2. Músculo milohioideo; 3. Músculo geniohioideo; 4. Glándula submandibular; 5. Vena facial; 6. Nervio hipogloso mayor; 7. Carótida externa; 8. Carótida interna; 9. Nervio neumogástrico; 10. Músculo largo de la cabeza; 11. Músculo largo del cuello; 12. Arteria vertebral; 13. Músculo escaleno medio; 14. Músculo esternocleidomastoideo; 15. Vena yugular interna; 16. Tronco venoso tirolinguofacial; 17. Vena lingual; 18. Músculo estilohioideo; 19 Músculo hiogloso.

— la mucosa, con numerosos relieves;
— la fascia faringobasilar:
— una túnica muscular estriada formada por los músculos constrictores y elevadores;
— la fascia exofaríngea (aponeurosis perifaríngea).

VASCULARIZACIÓN

Toda la vascularización arterial es tributaria del sistema carotídeo externo, esencialmente de la arteria faríngea ascendente. El drenaje venoso se asegura por un plexo profundo submucoso y un plexo superficial que desembocan en la vena yugular interna.

INERVACIÓN

Inervación motriz

Los músculos constrictores están inervados por el plexo faríngeo formado por las ramas del nervio glosofaríngeo (IX), del nervio neumogástrico (X), del nervio accesorio (XI) así como del simpático cervical.

Inervación sensitiva

El glosofaríngeo (IX) y el neumogástrico (X) llevan la inervación sensitiva. La sensibilidad faríngea es variable según las personas, los momentos y los estados fisiológicos (estado pre o postprandial). Las respuestas de localización provocadas por el estímulo directo de la mucosa son imprecisas; solamente la indicación del lado doloroso es identificable. Estas características justifican, tal vez, la extrema diversidad de la sintomatología sensitiva de la faringe.

Inervación secretora

Las fibras vegetativas visceromotoras del vago (X) nacen del ganglio dorsal cardioneumogástrico. Las fibras viscerosensitivas terminan en la parte externa de este ganglio. Las fibras simpáticas que inervan el esfínter superior del esófago provienen del ganglio cervical superior y del ganglio estrellado. Las fibras visceromotoras parasimpáticas del núcleo dorsal del vago inervan la boca esofágica y su papel está aún por precisar.

UNIÓN DE LA FARINGE Y EL ESÓFAGO

El esfínter superior del esófago (ESE) corresponde a la boca del esófago o boca de Killian. Está formado por el último centímetro del constrictor inferior (haz cricofaríngeo), del músculo cricofaríngeo y de los primeros centímetros del esófago cervical. Su exploración endoscópica permite identificar su extremo superior a 15 cm de las arcadas dentales.

Semiología [2, 8, 12, 13,14, 19, 24, 32]

Las parestesias faríngeas pueden traducirse en:
— una molestia más o menos dolorosa en la deglución de la saliva;
— sensación de quemadura, de punzada, de constricción, de peso faríngeo;
— dolores faríngeos, normalmente unilaterales, variables en sus localizaciones, desde el cavum hasta la boca del esófago;
— una impresión de bola en la hipofaringe (*globus symptom* de los autores anglosajones), ubicada en posición mediana al nivel o inmediatamente por debajo del cartílago cricoide. A menudo se describe de forma característica como «alguna cosa atascada» en la garganta, verdadera sensación persistente de cuerpo extraño.
— una impresión de irritación, de picazón o de exceso de moco.
Contrariamente a las molestias y dolores faríngeos por lesiones orgánicas, estas parestesias tienen, a menudo, períodos de regresión y una localización difusa, con variación de su situación y su lateralidad. La persistencia y la recurrencia de

la sintomatología intervienen en la definición de la parestesia. No se trata de una verdadera disfagia u odinofagia (aunque la denominación de disfagia es cada vez más empleada en la literatura anglosajona) pues estas sensaciones ceden con la toma de alimentos.

Los signos que la acompañan son constantes: esfuerzos repetidos de carraspeos faríngeos o de deglución entre las comidas para eliminar la sensación de «bola» o de cuerpo extraño.

En todos los casos, la variedad de los síntomas, la imprecisión, incluso la confusión de las descripciones del enfermo justifican un examen ORL completo pues, con esa sintomatología, a veces puede revelarse desde el principio, una lesión orgánica grave.

Epidemiología [19, 20, 22, 32]

FRECUENCIA

Las parestesias faríngeas constituyen del 4 al 10 % de los motivos de consulta ORL en Estados Unidos [19], tanto como la otitis media aguda. Por otro lado, en el Reino Unido, es la indicación más corriente de endoscopia de las vías aerodigestivas superiores [32]. Se observan con frecuencia sensaciones faríngeas anormales transitorias en aproximadamente el 50 % de una población testigo con estrés. Según Moloy, un paciente aquejado de parestesias consulta en promedio tres veces al año por este síntoma.

EDAD Y SEXO

Afectan sobre todo al adulto de 40 a 65 años. Se ha señalado un predominio femenino en la mayoría de estudios, cualquiera que sea la edad (relación: 3: 1). Moloy también citó el predominio femenino de las parestesias en las mujeres menores de 50 años.

PERIODICIDAD

Los pacientes que padecen de parestesias faríngeas acuden a las consultas regularmente durante todo el año: no existe variación estacional.

Etiopatogenia [2, 4, 9, 12, 14, 19, 23, 29, 32]

Todavía no está muy clara pues es compleja y, probablemente, multifactorial. Las primeras teorías, esencialmente psiquiátricas, concebían este síntoma como una manifestación histérica (globus hystericus), depresiva u obsesiva. En las concepciones actuales, el origen psicógeno no se menciona de forma sistemática.

Según Guerrier, las parestesias faríngeas proceden de una dualidad etiológica: asociación de una alteración del comportamiento y de un problema faríngeo mínimo. Esta definición justifica la evaluación exacta del estado neuropático del paciente aunque raramente es posible desde el primer examen. La espina irritativa faríngea, por definición mínima, tampoco se encuentra generalmente en este primer examen. Así pues, las parestesias no se deben atribuir a una forma de neuropatía.

Para otros, la molestia que sufre el paciente es real debida a verdaderos dolores musculares. No obstante, la molestia faríngea se desencadena sólo por causas mínimas. La persona inquietada por el dolor, se esfuerza en eliminarlo con movimientos compulsivos de contracción faríngea, de deglución en vacío, con carraspeos y tos (fatiga de los músculos de la deglución). De esto resulta un verdadero automatismo de repetición que mantiene las parestesias.

Además de estas teorías, otros autores han sugerido uno o varios factores orgánicos en el origen del síndrome de parestesias. Son los osteofitos cervicales, la sinusitis maxilar crónica, el espasmo cricofaríngeo, una deficiencia vitamínica, un reflujo gastroesofágico, una hipertrofia de las amígdalas linguales, etc. No obstante, el mecanismo exacto de estos factores en el desencadenamiento de las parestesias faríngeas aún no se ha dilucidado.

En varios trabajos anglosajones se ha citado también una disfunción de la movilidad faringo-esofágica para explicar la etiogenia de las parestesias. Caldarelli et al habían ya sugerido una función cricofaríngea anómala en el paciente que presenta una sensación de bola hipofaríngea. Flores et al habían hallado también alteraciones de la movilidad esofágica. Para estos autores, la parestesia es una molestia proyectada, resultado de una hipertonía y de un peristaltismo incoordinado del esófago. Watson, por su lado, ha podido encontrar, con la ayuda de un estudio manométrico, una hipertonía del esfínter superior del esófago en pacientes que sufren parestesias. Este estudio comparativo le ha permitido también observar un tiempo de deglución y un período de relajación más cortos con respecto a las personas normales. Su hipótesis ha sido la de considerar esta dismotricidad faríngea secundaria al esfuerzo realizado para vencer la sensación de bola en la garganta [30]. Bach, gracias a la supervisión del pH esofágico, ha citado una alteración del vaciado del esófago.

Finalmente, a partir de estos estudios, es posible considerar que una anomalía de la motricidad faringoesofágica pueda ser el origen de las parestesias faríngeas, así como otros numerosos factores físicos (reflujo gastroesofágico, rinorrea posterior, etc.) o psicológicos.

Diagnóstico positivo [8, 12, 14, 21, 24]

El diagnóstico de parestesias faríngeas es, a veces, difícil e impone un examen minucioso y completo.

Este examen comprende tres etapas:

— interrogatorio del enfermo;

— examen clínico: ORL, neurológico, digestivo y general;

— exámenes complementarios cuyas indicaciones están guiadas por los datos registrados durante la anamnesis y el examen físico.

ANAMNESIS

Resulta fundamental y requiere mucho tiempo y paciencia pues la sintomatología alegada por el paciente es, a menudo, confusa e imprecisa. Ese aspecto es tanto más importante cuando se trata de pacientes ansiosos, cancerofóbicos.

Esquemáticamente, existen dos posibilidades: la sintomatología orienta desde un principio hacia la parestesia faríngea o, como ocurre frecuenmente, es imprecisa, no específica. La atención al enfermo es prioritaria para obtener el máximo de información.

— Clásicamente, el paciente señala una molestia en la deglución de la saliva (falsa disfagia), una sensación de cuerpo extraño, de «bola hipofaríngea» (falsa presencia), una acumulación de flema con carraspeos, un tenesmo faríngeo con sensación de constricción.

La aspiración retronasal de las mucosidades está en favor de un origen retrofaríngeo.

Cuando la afección está en la orofaringe, las alteraciones se sienten en la región cervical, con irradiación hacia los oídos, y el paciente localiza la molestia a la altura del hueso hioides.

En la hipofaringe predomina la sensación de cuerpo extraño.

En todos los casos, las alteraciones varían de lugar, de altura, de lado, ya sean bilaterales o unilaterales. Esta molestia es diurna, raramente nocturna, al ritmo de la deglución. La deglución de la saliva en vacío es característica. Por el contrario, la toma de alimento no se produce anormalmente, incluso tranquiliza la molestia faríngea.

Esta alternancia sintomática refuerza la sospecha diagnóstica.

— Contrariamente, el diagnóstico puede ser más difícil cuando los datos clínicos son imprecisos, en particular, cuando la ansiedad del paciente es importante.

En ocasiones, el paciente consulta con una idea precisa del diagnóstico y numerosos antecedentes terapéuticos.

Por último, muchas parestesias faríngeas están enmascaradas por una falsa sintomatología que el clínico intenta eliminar.

En la práctica, la anamnesis precisa:

— el modo de instauración, la antigüedad de la alteración, su evolución, su situación, sus características;

— los antecedentes ORL, generales e infecciosos locales: rinitis, sinusitis, infecciones dentales;

— los tratamientos anteriores y en curso;

— el estado psíquico del enfermo: depresión u otras manifestaciones somáticas que hayan motivado consultas anteriores;

— la existencia de alteraciones digestivas, en particular la presencia de reflujo gastroesofágico;

— otras informaciones más generales: edad, sexo (búsqueda de un paralelismo con episodios del comportamiento sexual), profesión, condiciones de trabajo (polvo, humedad), higiene de vida (tabaquismo, alcoholismo);

— el terreno (alergia, hiperuricemia, diabetes, exceso ponderal, espasmofilia).

EXAMEN FISÍCO

Debe ser minucioso, completo y metódico.

Por definición, el examen ORL es normal en la mayoría de los casos. A veces existe un aspecto de faringitis crónica.

Empieza por la exploración de la cavidad bucal (encías, dientes, oclusión dental, porción móvil de la lengua, techo y cara interna de las mejillas). Busca un dolor o una prominencia a nivel de la articulación temporomandibular.

La orofaringe se explora cuidadosamente. Se busca un escurrimiento de moco o de pus en su pared posterior. La exploración de las celdas amigdalinas con retracción del pilar anterior, la palpación del surco amigdalogloso y de la base de la lengua completan el examen.

La nasofaringe y la hipofaringe se exploran indirectamente con espejo o directamente con el nasofibroscopio o el endoscopio rígido.

La palpación cervical, centrada sobre la zona dolorosa descrita por el paciente, comprende también las masas musculares (esternocleidomastoideo, trapecio), las zonas ganglionares cervicales y la región de emergencia del nervio occipital mayor de Arnold. La palpación del compartimento tiroideo es sistemática así como la búsqueda de pulsos carotídeos.

Se examinan también las fosas nasales y los oídos.

El examen neurológico insiste en los pares craneales y busca una hiperexcitabilidad neuromuscular (hormigueos, calambres, signo de Chvostek).

Tras el examen clínico se realizan exámenes del aparato digestivo y un examen general (pérdida de peso).

EXÁMENES COMPLEMENTARIOS

Se solicitan al término de la anamnesis y del examen físico.

— Análisis bioquímico sanguíneo que incluye un hemograma completo, velocidad de sedimentación, ionograma con glucemia y calcemia. Se puede buscar un desorden metabólico a partir de los datos de la exploración clínica: nivel de vitaminas A, B, C, PP, ácido úrico, colesterol, triglicéridos.

— Radiografías de senos tras endoscopia nasal (Blondeau, Hirtz, cráneo de frente y perfil) y del raquis cervical si se sospecha un origen rinosinusal o raquídeo.

— Ortopantografía o, más excepcionalmente, examen tomográfico de las articulaciones temporomandibulares en caso de afección dental, mandibular o de alteración de la masticación.

— Radiografías del cráneo en busca de malformación estilohioidea.

— Tránsito faringoesofágico o esogástrico si se sospecha una anomalía del tracto digestivo superior (espasmo, divertículo, hernia de hiato, etc.) completado si es necesario con una endoscopia con biopsia.

— El registro acoplado esofágico y faríngeo del pH en 24 horas, es actualmente, el método de exploración de primera elección de las formas ORL del reflujo gastroesofágico.

Diagnóstico diferencial [7, 8, 12, 19]

Normalmente el diagnóstico diferencial al término de este examen clínico completo es sencillo.

Son las afecciones agudas, virales o bacterianas, amigdalinas o faríngeas; los cánceres de las vías aerodigestivas superiores (amígdala, zona de los tres repliegues, base de lengua, valécula, seno piriforme) y los cuerpos extraños responsables de disfagias; más raramente las compresiones extrínsecas (tumor parafaríngeo), los cánceres tiroideos y las tiroiditis crónicas.

Diagnóstico etiológico [2, 7, 8, 12, 16, 19, 24]

Esta búsqueda es, a menudo, difícil debido al carácter multifactorial de las parestesias y del terreno en el que aparecen.

Son de origen psicosomático u orgánico y, en este caso, dependen de causas locales (ORL), regionales o generales.

Sólo un análisis sistemático aprecia las partes respectivas de estos diferentes factores etiológicos en el inicio, el mantenimiento o agravamiento de las parestesias.

CAUSAS ORL

■ *Lesión precancerosa o cancerosa*

Siempre se deben tener presentes el líquen plano, la leucoplasia, o el carcinoma epidermoide [8, 24], en particular cuando se examina un paciente con alcoholismo y tabaquismo pues estas lesiones se revelan frecuentemente por parestesias. La lesión se localiza a menudo donde el paciente la señala pero puede estar a cierta distancia (cavum, seno piriforme).

Se debe desconfiar de los signos que no coinciden con la historia habitual de las parestesias faríngeas (sintomatología unilateral fija, disfagia, otalgia).

En estos casos, es necesario un control periódico ya que un estado precanceroso puede evolucionar, un día u otro, hacia un auténtico cáncer de la mucosa.

■ *Amigdalitis crónica* [8, 10, 21]

Puede presentarse bajo cuadros clínicos diferentes:

— brotes amigdalinos dolorosos debidos a la retención intracríptica de caseum (falsos puntos blancos) responsables de odinofagia, aliento fétido o sensación de tensión a nivel de la zona subangulomandibular;

— faringitis de repetición, más o menos difusa, con sensación urente, de escozor;

— otalgia intermitente.

En el examen, las amígdalas son de tamaño normal. Los pilares del velo están inflamados. El tacto amigdalino o la presión instrumental hacen brotar un líquido turbio o un fragmento de caseum, lo que alivia casi siempre al enfermo.

Además de estos signos clásicos, se debe saber buscar un residuo amigdalino responsable de amigdalitis de repetición (intervención quirúrgica incompleta). Su situación, en el fondo de la celda amigdalina, hace que sea necesario rechazar el pilar anterior y explorar el receso supraamigdalino.

■ *Faringoqueratosis* [8, 24]

Se traduce por una sensación de sequedad, de escozor o de irritación orofaríngea. Se observan formaciones hiperqueratósicas, a menudo, localizadas en las amígdalas palatinas y linguales, incluso extendidas a la pared posterior de la faringe y al margen laríngeo. Es rara y benigna.

El examen local es característico, con un aspecto «punteado» de pequeñas formaciones córneas redondeadas, de color blanco amarillento. Muy adheridas a la mucosa, su ablación es dolorosa y no impide la aparición de nuevas formaciones en las cercanías. Generalmente desaparecen en forma espontánea después de varios meses o años.

■ *Lesiones faríngeas «mínimas»* [12, 24]

La molestia se encuentra a veces en un punto preciso, localizado por el paciente exactamente en la unión del borde lateral de la lengua con el pie del pilar anterior. A este nivel aparece una masa hipertrófica, roja y sensible. Es el órgano foliado de Meyer (hendidura gustativa de Elsaesser) constituido por un acúmulo de papilas foliáceas al que corresponde una formación idéntica en el lado opuesto. La inflamación subaguda de este órgano causa parestesias, tanto más cuando el paciente no cesa de sacar la lengua para comprobar su aspecto, su aumento de volumen. El sistema linfoide del anillo de Waldeyer está muy expuesto a este tipo de alteraciones.

■ *Faringitis crónicas* [10, 21]

Son muy frecuentes. Su duración y la molestia incesante que producen preocupan a menudo al paciente. Clínicamente, los pacientes tienen, en su mayoría, una impresión de cuerpo extraño, de quemadura, de constricción que coexisten con sequedad o hipersecreción faríngea. Se han descrito varios aspectos, desde la faringitis catarral hipertrófica hasta la forma atrófica y costrosa (Maduro). La exploración de la mucosa de los tres niveles faríngeos debe ser minuciosa, en busca de una modificación global o localizada.

Si el diagnóstico positivo no plantea problemas, numerosas patologías pueden acarrear una modificación de la mucosa faríngea puesto que siempre es posible la asociación de una lesión benigna (amigdalitis críptica) y de un cáncer.

Las formas anatomoclínicas de las faringitis crónicas, así como las etiologías se describen con detalle en otros apartados del tratado. El cuadro I resume las diferentes etiologías.

■ *Laringopatías funcionales*

Se puede tratar de una simple disfunción o bien de laringopatías orgánicas (tipo nódulos, ulceraciones, etc.) [10, 12].

Son responsables de un cansancio muscular faringolaríngeo al origen de una molestia cervical baja que se manifiesta al principio y al final del día tras esfuerzos vocales repetidos. Finalmente se hace constante. Corresponden a verdaderos «calambres» del aparato muscular laríngeo. El tratamiento de la laringopatía se realiza a menudo con rehabilitación ortofónica.

Cuadro I. – Etiología de las faringitis crónicas: ninguna correlación entre la forma clínica y la etiología.

Etiologías ORL	
Faringitis de origen respiratorio	
— por modificación del aire inspirado	
• irritación directa:	— clima, climatización, polución atmosférica — tabaco + + + — origen profesional
• alergia de origen respiratorio	
— por anomalía nasosinusal	
• obstrucción nasal:	— malformación — lesión infecciosa inflamatoria
• perforación nasal:	— ocena — yatrogenia quirúrgica
• patología rinofaríngea:	— asociada a afecciones rinosinusales — formas aisladas: bolsa de Tornwaldt restos adenoideos
Faringitis de origen digestivo alto	
• toxicidad directa:	— alcohol — especias, condimentos, etc. — abuso de medicación local
• alergia alimentaria (10 %):	— aditivos alimentarios — alimentos — medicamentos — prótesis dental
• causas bucodentales (30 %):	— parodontopatías — afecciones dentales — estomatitis
• amigdalitis crónica (20 %)	
• faringitis posterapéutica:	— hiposialia — amigdalectomía incompleta — radioterapia locorregional
Faringitis de origen infeccioso	
• tuberculosis	
• sífilis	
• herpes	
• micosis (candidiasis crónica)	
Etiologías digestivas	
• reflujo gastroesofágico	
• divertículo faringoesofágico	
Etiologías generales	
• metabólicas:	— obesidad, diabetes, dislipidemia, hiperuricemia, hipocalcemia. insuficiencia hepática, hipovitaminosis
• inmunitarias:	— Goujerot-Sjögren, Plummer-Vinson
• hormonales:	— faringitis catamenial

CAUSAS REGIONALES

■ *Orígenes dentales y temporomandibulares* [8, 21]

Son causa de dolores localizados frente a la amígdala (algias vasomotoras) que van desde la simple molestia a la verdadera neuralgia.

El examen busca un molar incluido o en curso de erupción a nivel de los molares o de las muelas del juicio.

Otras causas son las maloclusiones dentales (contactos prematuros, etc.), las parafunciones (bruxismo, por ejemplo), las disfunciones de las articulaciones temporomandibulares, las infecciones o los tumores mandibulares.

■ *Orígenes raquídeos* [18]

Son la artrosis cervical, la hipertrofia de la apófisis lateral del atlas, las alteraciones de la estática vertebral.

Incluyen una irritación nerviosa y vascular adyacente (compresión de la arteria vertebral, lesión del simpático cervical, etc.).

Si las parestesias faríngeas de origen cervical existen indudablemente, este diagnóstico es excepcional en relación con la disfagia debida a una osteofitosis cervical mayor (enfermedad de Forestier) puesto que un osteofito «muestra con más frecuencia» una lesión neoplásica. Por otra parte, las anomalías de la columna cervical a partir de los 40 años son muy frecuentes.

La exploración incluye radiografías y un doppler de los vasos cervicales cuyos resultados son a menudo poco significativos.

Orígenes estilohioideos [25]

Esta etiología es rara y se establece como diagnóstico de eliminación. Las anomalías congénitas del aparato estilohioideo pueden ser:

— una apófisis estiloides larga, superior a 3 cm;

— una anomalía de dirección o de curvatura de la apófisis estiloides;

— una calcificación del ligamento estilohioideo;

— una malformación hioidea;

— un aparato estilohioideo completo con pieza ósea intermedia («queratohial»).

A menudo, encontramos un antecedente de amigdalectomía cuando se diagnostica una estiloides larga (síndrome de Eagle). Comprende dolores unilaterales, sordos, cervicales altos y faríngeos, agudizados por los movimientos de deglución o de rotación de la cabeza, y otalgias.

El síndrome estilocarotídeo es raro. Traduce la irritación del sistema simpático carotídeo. Los signos clínicos son carotidinias y algias vasculares de la cara que pueden complicarse con vértigos o síncope.

El tacto faríngeo que permite percibir la estiloides en la parte inferior de las celdas amigdalinas o a nivel del pilar anterior refuerza la sospecha diagnóstica. La palpación agudiza el dolor.

Se pueden comparar con las algias del aparato hioideo desencadenadas por la palpación del asta mayor del hueso hioides.

La anomalía se confirma con la radiografía: ortopantomografía, incidencia atlas-axis con la boca abierta, el cráneo de perfil y la cabeza en extensión.

Orígenes neurológicos [7, 11, 28]

Estas etiologías también son raras.

Además de su forma clásica, la neuralgia del glosofaríngeo puede parecer una parestesia faríngea, en particular en las formas avanzadas en las que el número, la periodicidad y la intensidad de los paroxismos aumentan. Las irradiaciones faríngeas se extienden y el dolor se hace permanente. Sicard y Robineau, en 1920, publicaron los primeros casos de neuralgias idiopáticas bajo el término de «algia velofaríngea idiopática».

Por otro lado y, según otros autores, un porcentaje apreciable de neuralgias idiopáticas son síndromes de Eagle (4 sobre 15 descritos por Laskiewicz). Principalmente, las neuralgias sintomáticas del IX par, mucho más frecuentes que las neuralgias idiopáticas, pueden llevar a confusión con las parestesias. Se caracterizan por un fondo doloroso permanente, con accesos paroxísticos desencadenados por la deglución. La evolución es progresiva y asociada a signos neurológicos de déficit (sensitivos o motores).

La neuralgia del nervio laríngeo superior, muy rara, se presenta en forma de crisis dolorosa intermitente que irradia en la región cervical lateral; está desencadenada por la deglución. El examen encuentra un punto doloroso a la presión del asta mayor del hueso hioides.

Origen esofágico y digestivo

Reflujo gastroesofágico [1, 5, 6, 15, 19, 31, 32]

Numerosos estudios sugieren que el reflujo gastroesofágico (RGE) es un factor etiológico en el origen de las parestesias faríngeas.

Cherry demostró, en 1968, que el RGE podía ser causa de laringitis posterior crónica y, probablemente, de irritación faríngea.

Un estudio francés de 35 pacientes adultos que sufrían parestesias faríngeas ha descubierto un RGE en el 80 % de los casos. El tratamiento antirreflujo ha hecho desaparecer las parestesias en el 94 % de los casos.

Estos estudios demuestran el interés de la búsqueda de RGE en las parestesias.

Sin embargo, varios estudios han señalado la ausencia de RGE en otros pacientes que sufrían parestesias faríngeas.

Wilson sólo ha hallado un 23 % de casos después de registro del pH en 24 horas, tránsito baritado, fibroscopia y manometría esofágica, en 142 pacientes.

Moloy ha mostrado que la incidencia del RGE entre l79 pacientes que presentaban parestesias era del 38 % comparada al 36 % en la población general. No ha observado ninguna diferencia en los resultados terapéuticos antirreflujo entre los pacientes parestésicos con o sin reflujo.

Estos resultados contradictorios ponen en discusión el papel etiológico de primera línea del RGE, sostenido desde hace algunos años.

Sin embargo, se debe buscar desde la anamnesis. El ardor retroesternal provocado por la posición inclinada hacia delante o el decúbito nocturno es el signo típico del RGE, sin embargo, está ausente en más de la mitad de los casos. El examen puede ser normal aunque, a veces, se encuentran signos indirectos faringolaríngeos no específicos: aspecto laríngeo congestivo, de color rojo intenso, incluso edematoso e hipersecreciones mucosas. En ocasiones son ulceraciones mucosas, granulomas o estenosis. La biopsia se impone y el examen microscópico determina el tipo de lesión, parecida a la descrita para el esófago.

Estas constataciones hacen solicitar un tránsito esogastroduodenal (TEGD) (búsqueda de una malposición entre el cardias y la tuberosidad mayor o una hernia de hiato) o sobre todo, un registro del pH en 24 horas.

Otras causas digestivas [19, 20]

Un estudio japonés en 290 pacientes con parestesias ha encontrado un 24 % de anomalías digestivas con la ayuda del TEGD y de endoscopia gastroesofágica, de las cuales el 3 % son lesiones cancerosas. Esto ha llevado a los autores a proponer sistemáticamente un TEGD en su estudio.

Las anomalías digestivas descubiertas eran numerosas: trastornos de reabsorción (hipoclorhidria), gastritis atrófica, carcinoma gástrico, enteropatía, cirrosis hepática, etc.

CAUSAS GENERALES [8, 12, 16]

Se agrupan aquí las parestesias faríngeas relacionadas con un desequilibrio de orden general ya sea metabólico, inmunitario o endocrino.

Se pueden citar:

— la aftosis recidivante, el eritema polimorfo, la epidermólisis ampollosa y otras afecciones dermatológicas generales (lupus eritematoso diseminado, esclerodermia, amiloidosis);

— las otras vasculitis: periarteritis nudosa, enfermedad de Horton, artritis reumatoidea, etc.;

— las anemias (anemia ferropriva, síndrome de Plummer-Vinson);
— las hiposialias del síndrome de Gougerot-Sjögren o de Mickulicz o inducidas por medicamentos;
— las hipovitaminosis (vitaminas A, B1, B2, B6, B12, C, PP);
— los desórdenes cardiocirculatorios: angina de pecho, arterioesclerosis, polimialgia arterítica;
— los desórdenes endocrinos: diabetes, obesidad, tirotoxicosis. En mujeres premenopáusicas y en los síndromes premenstruales (parestesias catameniales) se ha encontrado, a menudo, un síndrome disendocrino;
— las alergias y toxicidades medicamentosas: isoniacida, fenotiacina, eritromicina, bleomicina, metotrexato, sales de oro, etc.;
— los desórdenes iónicos: hipocloremia, hipocalcemia, hipomagnesemia. Se asocian las espasmofilias constitucionales idiopáticas descritas por Guerrier. El signo de Chvostek, la posibilidad de reproducir la actitud de mano de partera por la colocación de un brazalete de medida de presión (maniobra de Trousseau), la presencia de bigeminismo o trigeminismo en el electromiograma, son las características.

CAUSAS PSICOSOMÁTICAS [12, 22, 23, 26]

El componente psíquico juega un papel importante en las parestesias faríngeas.
Entre los factores desencadenantes, se han descrito: un deceso familiar por causa ORL, un conflicto familiar o profesional.
Los pacientes afectados son, a menudo, mujeres ansiosas, inestables, introvertidas, con signos de depresión endógena. Es bastante habitual una cancerofobia. No presentan ningún rasgo histérico, pero sí una tendencia a la somatización.
El estado depresivo se comprueba ante trastornos del sueño, desinterés general, alteraciones del humor.
El diagnóstico de angustia es más fácil.
A menudo, el paciente está preocupado por el aspecto anatómico de su garganta: toda una amplia variedad de anomalías mucosas menores, puramente asintomáticas en la mayoría de las personas normales, es origen de queja.
También se pueden asociar a las parestesias la sobreexigencia psíquica, conflictos emocionales, neurosis, alteraciones de la personalidad, incluso alteraciones psicóticas.
Así, la ausencia de lesión orgánica no debe sugerir sistemáticamente un origen psicógeno.

PARESTESIAS IDIOPÁTICAS

Se prefieren cuando no se encuentra ninguna de las diferentes etiologías citadas anteriormente.

Tratamiento [12, 21]

Debe ser preventivo y etiológico.

TRATAMIENTO PREVENTIVO

Principalmente higienodietético, comprende:
— control de la alimentacion, del consumo de alcohol y de tabaco;
— el cese de cualquier factor agravante, tal como:
— el abuso de caramelos acidulados o mentolados;
— la toma repetida de antisépticos o antibióticos locales (enjuagues bucales o pastillas);
— las tomas repetidas de sedantes.

TRATAMIENTO ETIOLÓGICO

El tratamiento de las parestesias necesita la eliminación de todos los factores locorregionales, así como la detección y la corrección de las causas generales.

Tratamiento de la causa local

Asegura la corrección de las anomalías ORL. Los medios médicos y quirúrgicos son numerosos: antibióticos, corticoterapia, amigdalectomía, uvulectomía, cauterización, crioterapia, láser, cirugía endonasal, etc.
Asocia:
— el tratamiento de las infecciones crónicas orofaríngeas o rinosinusales;
— el restablecimiento de una permeabilidad nasal y faríngea satisfactoria:
— el tratamiento de una laringopatía funcional u orgánica.

Tratamiento regional

Se impone en caso:
— de RGE (aumento del tono del esfínter esofágico inferior, disminución de la agresión clorhidropéptica, protección de la mucosa esofágica y faríngea);
— de anomalías bucodentales (corregir el estado de la cavidad bucal);
— de anomalía estilohioidea (antiinflamatorios, infiltraciones de anestésicos, tratamiento quirúrgico para algunos);
— de neuralgia (carbamacepina, alcoholización, neurotomía parcial selectiva);
— de osteofitosis cervical (cirugía).

Tratamiento general

Las parestesias pueden mejorar:
— con la corrección de una anomalía metabólica;
— con la corticoterapia indicada para una patología autoinmune;
— con la evicción del alérgeno responsable, un tratamiento desensibilizante o antihistamínico en caso de alergia.
Se debe subrayar la ineficacia habitual de todo tratamiento hormonal (estrógenos) o vitamínico clásicamente propuestos. Cuando el origen psicosomático parece seguro, el primer método terapéutico es la atención y la escucha permanentes del paciente. La relación médico-paciente es esencial.
La mejor actitud consiste en «reconocer» al paciente una molestia verdadera, explicarle que esta molestia ha podido ser desencadenada por un factor mínimo y que es mantenida y agravada por perturbaciones psicológicas, mientras el paciente piense en ello constantemente.
A veces es necesaria una psicoterapia dirigida. Se puede asociar una benzodiacepina, incluso un antidepresivo de escaso efecto anticolinérgico.
Se debe convencer al paciente de la benignidad de su afección y advertirle de la necesidad de un tratamiento, a menudo largo, para obtener una mejoría.

TRATAMIENTO SINTOMÁTICO

Es temporal y siempre acompañado de una búsqueda etiológica exhaustiva. Comprende gargarismos (hexetidina, povidonaiodada), lavados faríngeos o lavados de las fosas nasales así como preparaciones con fines emolientes y suavizantes (camomila, caramelos suaves). Es inútil prescribir anestésicos locales como la lidocaína en gel al 5 % o en aerosol al 10 %. En caso de sequedad faríngea, los sialogogos (10 a 15 mg/d de pilocarpina por ejemplo) pueden ser recomendables transitoriamente, asociados a un aporte hídrico suficiente.

Cualquier referencia a este artículo debe incluir la mención del artículo original: Klossek JM et Fourcroy PJ. Paresthésies pharyngées. Encycl Méd Chir (Editions Scientifiques et Médicales Elsevier SAS, Paris, tous droits réservés), Oto-rhino-laryngologie, 20-531-A-10, 1996, 8 p.

Bibliografía

[1] Bain WM, Harrington JW, Thomas LE, Schaeffer ST. Head and neck manifestations of gastroesophageal reflux. *Laryngoscope* 1983 ; 93 : 175-179

[2] Batch AJ. Globus pharyngeus. *J Laryngol Otol* 1988 ; 102 : 152-158, 227-230

[3] Bouchet A, Cuilleret J. Anatomie. Le cou. Paris : Simep, 1978 : 55-74

[4] Caldarelli DD, Andrews AH, Derbyshire AJ. Esophageal motility studies in globus sensation. *Ann ORL* 1970 ; 79 : 1098-1100

[5] Cargill G. La pH-métrie : principe et matériel. Applications de la pH-métrie œsophagienne. La pH-métrie œsophagienne. Laboratoire Houdé. 1992

[6] Cherry J, Siegle CI, Margulies SI, Donner M. Pharyngeal localisation of symptoms of gastroesophageal reflux. *Ann ORL* 1970 ; 79 : 912-914

[7] Dubreuil CH. Pathologie neurologique du pharynx. Encycl Med Chir (Elsevier, Paris). Oto-rhino-laryngologie, 20610 A[10]. 1989 : 6 p

[8] Dubreuil CH, Haguenauer JP, Morgon A. Paresthésies pharyngées. ORL pour le praticien. 1987 : 147-149

[9] Flores TC, Cross FS, Jones RD. Abnormal esophageal manometry in globus hystericus. *Ann ORL* 1981 ; 90 : 383-386

[10] Gaillard J, Haguenauer JP. Pharyngites et amygdalites chroniques. *J Fr ORL* 1978 ; 27 : 423-432

[11] Gras R, Peragut JC, Cannoni M, Pech A. La névralgie essentielle du glosso-pharyngien. *J Fr ORL* 1990 ; 39 : 140-148

[12] Guerrier Y. Les paresthésies pharyngées. Encycl Med Chir (Elsevier, Paris). Oto-rhino-laryngologie, 20531 A[10]. 1984 : 6 p

[13] Lacau ST, Guily J, Chaussade S. Les troubles de la déglutition de l'adulte. Monographie Wagram. 1994 ; 20 : 1-5

[14] Legent F, Narcy PH. Les douleurs et paresthésies pharyngées. *Concours Med* 1971 ; 65-66

[15] Magnan J, Milliet JR, Dubus K, Grimaud JC, Monges B, Salducci J. Les manifestations ORL du reflux gastro-œsophagien. *Cah ORL* 1985 ; XX : 15-25

[16] Mair WS, Schroder BM, Maurer HS. Aetiological aspects of the globus symptom. *J Laryngol Otol* 1974 ; 88 : 1033-1040

[17] Manbrini A. Nouveau dossier d'anatomie. Le cou. Heures de France. 1990 : 57-74

[18] Maran A, Jacobson I. Cervical osteophytes presenting with pharyngeal symptoms. *Laryngoscope* 1971 ; 81 : 412-417

[19] Moloy PJ, Charter R. The globus symptom. *Arch Otolaryngol Head Neck Surg* 1982 ; 108 : 740-744

[20] Nishijima W, Takoda S, Hasegawa M. Occult gastrointestinal tract lesions associated with the globus syndrome. *Arch Otolaryngol Head Neck Surg* 1984 ; 110 : 246-247

[21] Perrin PH, Mayot D, Bene MC. Pharyngites chroniques et amygdalites. Encycl Med Chir (Elsevier, Paris). Oto-rhino-laryngologie, 20530 A[10]. 1990 : 8 p

[22] Pfauwadel MC. Paresthésies pharyngées ou pharyngites chroniques : du signe au symptôme ; étude clinique et psychosomatique de 70 cas [Thèse]. Paris : CHU Broussais, 1977

[23] Pfauwadel MC, Le Huche F. Psychosomatique en ORL. Encycl Med Chir (Elsevier, Paris). Oto-rhino-laryngologie, 20960 A[10]. 1981 : 9 p

[24] Pialoux P, Gignoux B. Le mal de gorge. *Rev Prat* 1974 ; 24 : 3197-3201

[25] Piette E, Harkemanne JM. L'apophyse styloïde et syndrome de Eagle. *J Fr ORL* 1986 ; 35 : 483-484

[26] Pratt LW, Tobin WH, Gallagher RA. Globus hystericus. Office evaluation by psychological testing. *Laryngoscope* 1976 ; 86 : 1540-1541

[27] Rouviere H, Delmas A. Anatomie humaine. Tête et cou (n° 13). Paris : Masson, 1991 : 454-477

[28] Rushton JC, Stevens JC, Miller RH. Glosso-pharyngeal (vago-glosso-pharyngeal) nevralgia. A study of 217 cases. *Arch Neurol* 1981 ; 38 : 201-205

[29] Uziel A, Guerrier Y. Physiologie des voies aérodigestives supérieures. Paris : Masson, 1983 : 185-191

[30] Watson WC, Sullivan SN. Hypertonicity of the cricopharyngeal sphincter : a cause of globus sensation. *Lancet* 1974 ; 2 : 1417-1419

[31] Wilson JA, Heading RC, Maran AG, Pryde A, Allan PL. Globus sensation is not due to gastro-oesophageal reflux. *Clin Otolaryngol* 1987 ; 12 : 271-275

[32] Wilson JA, Pryde A, Piris J, Allan PL, McIntyre CC, Maran AG et al. Pharyngoesophageal dysmotility in globus sensation. *Arch Otolaryngol Head Neck Surg* 1989 ; 115 : 1086-1090